

## Introduzione

Mutazioni del gene TBC1D24 sono descritte in associazione a sordità (DFNB86, DFNA85)<sup>23</sup>, grave encefalopatia epilettica (EIEE16)<sup>4,5</sup>, sindrome DOORS<sup>6,7</sup> ed epilessia mioclonica infantile familiare (FIME), associata<sup>8,9</sup> o meno<sup>10</sup> a disabilità intellettiva. Descriviamo il caso di una ragazza di 17 anni con epilessia focale, mioclonie, disabilità cognitiva medio-grave e disturbo del movimento in cui è stata ritrovata una mutazione in eterozigosi di incerto significato del gene TBC1D24.

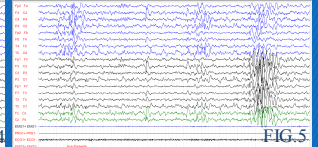
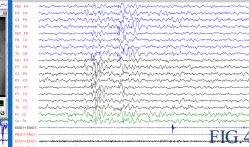
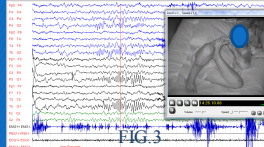
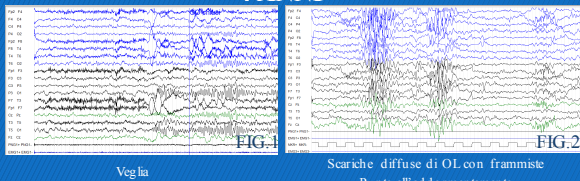
## Caso Clinico

- D.M.D. 06/04/1999
- **Anamnesi familiare:** negativa
- **Anamnesi fisiologica:** gravidanza normodecorsa, parto eutocico a termine. PN 3410 g, L48cm, CC 33cm, non segnalata sofferenza neonatale. Frequenta il III anno di ragioneria con insegnante di sostegno. Menarca a 14 anni e 5 mesi.
- **SPM e Profilo cognitivo:** Controllo del capo dopo i 6 mesi, controllo del tronco a 7 mesi circa. Spostamenti in quadrupedia dopo l'anno, deambulazione a circa 16 mesi. Prime parole a 2 anni e 4 mesi.
  - ✓ **2 anni e 8 mesi:** griffith's QS 63
  - ✓ **4 anni e 8 mesi:** griffith's QS 56
  - ✓ **14 anni e 9 mesi:** WISC-III QIT 43, QIV 45 QIP 53
- **Anamnesi neurologica:**
  - ✓ Crisi neonatali emicloniche destre
  - ✓ **A 3 mesi** crisi emicloniche dx subentranti controllate con Pb; riscontro di CC>97pc
  - ✓ **A 2 anni e 8 mesi:** crisi TC generalizzata dopo episodio febbrile; sostituzione Pb con VPA
  - ✓ **4 anni:** comparsa di discinesie accentuate dal movimento che diventano particolarmente invalidanti intorno all'età di 10 anni (assumendo un aspetto coreiforme) per poi ridursi nuovamente
  - ✓ **7 anni e 8 mesi:** crisi TC generalizzata e mioclonie segmentarie (agli arti) non correlate ad anomalie epilettiche (fig.3)
  - ✓ **13 anni e 6 mesi:** crisi focali emisomiche bilaterali
  - ✓ **15 anni e 5 mesi-oggi:** remissione delle crisi con inserimento Zonisamide
- **Terapia farmacologica:**
  - ✓ Pb, VPA, CLB, ZNS
  - ✓ Attualmente assume: VPA+ ZNS con completo controllo delle crisi
- **Esame obiettivo neurologico:** Lieve riduzione nel tono passivo degli arti e ROT lievemente ipoclitabili. Si osservano discinesie tipo mioclonie multidistrettuali, prevalenti agli arti superiori e al volto, nettamente aumentate dal movimento volontario e dal Mingazzini agli arti superiori. Per quanto valutabile si osservano dismetria alle prove indice-naso e ginocchio-calcagno, adiadocinesia e andatura atassica a base allargata. Impossibile la marcia in tandem. **8 ANNI**

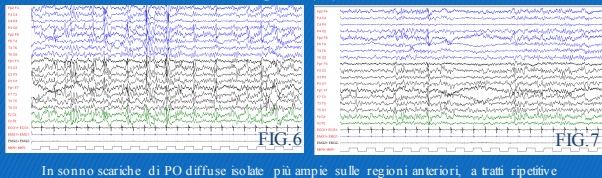
## Accertamenti Diagnostici

- **Pattern EEG:**
  - ✓ **A 3 mesi:** registrata crisi focale emisomica dx associata ad anomalie temporali bilaterali sx>dx; EEG intercritico: anomalie epilettiformi FCT dx
  - ✓ **A 2 anni e 8 mesi:** P e PPO sulle regioni FCP dx e indipendenti T dx, quest'ultime con diffusione sulle controlaterali omologhe;
  - ✓ **4 anni:** Buona attività di fondo (fig.1); PO diffuse all'addormentamento (fig.2) che persistono nel corso del follow-up (fig.4,5)
  - ✓ **14 anni:** aumento delle anomalie epilettiformi (fig.6,7) che si attivano in sonno caratterizzate da PO diffuse ripetitive prevalenti sulle regioni frontali
- **Quadro neuroradiologico:** anomalie specifiche della SB parietale bilaterale, ispessimento e blurring bianco-grigio a livello dei poli temporali sx>dx (fig.10)
- **Indagini genetiche effettuate:**
  - ✓ **Arrv-cgh:** del 6p21.3p21.32 (871Kb) dup 7p22.2 (788Kb), ereditate dai genitori
  - ✓ **Pannello NGS:** di 95 geni per epilessie (AOU-Meyer): variante in eterozigosi di incerto significato c.619C>T p.(Gln207\*) nel gene TBC1D24 (chr16p13.3)
- **Screening metabolico:** negativo

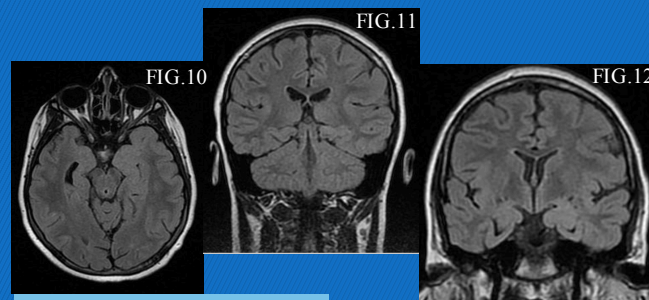
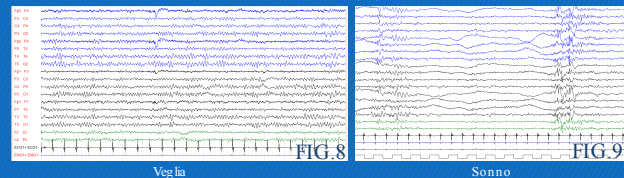
### 4 ANNI



### 15 ANNI

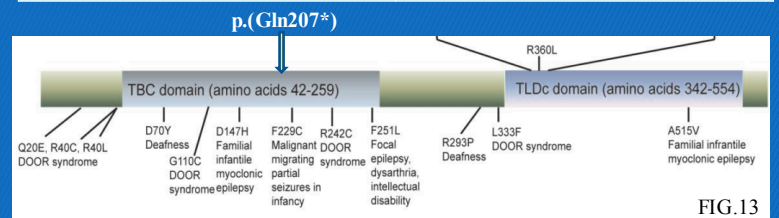


### 17 ANNI



## FENOTIPO CLINICO

Crisi emicloniche ad esordio neonatale	Disabilità mentale moderata
Crisi focali motorie ad esordio in adolescenza	Mioclonie d'azione segmentarie non epilettiche
Crisi generalizzate tonico-cloniche	Atassia e dismetria



## Discussione e Conclusioni

TBC1D24 codifica per una proteina GTP-asi attivante TBC/RABGAP che sembra essere coinvolta nella regolazione del trasporto vescicolare, dello sviluppo assonico e dendritico<sup>1</sup>. Mutazioni del gene sono state descritte in associazione a sordità (DFNB86, DFNA85)<sup>23</sup>, grave encefalopatia epilettica (EIEE16)<sup>4,5</sup>, sindrome DOORS<sup>6,7</sup> ed entità definita Epilessia mioclonica infantile familiare (FIME), associata<sup>8,9</sup> o meno<sup>10</sup> a disabilità intellettiva. I genotipi associati descritti in letteratura sono mutazioni missenso in omozigosi o eterozigosi composta (fig.13); la nostra paziente mostra invece una mutazione non senso in eterozigosi. Sono quindi in corso sia l'analisi per escludere delezioni/duplicazioni intrageniche di TBC1D24 che la ricerca della mutazione nei genitori per avvalorarne il significato eziopatogenetico. Dal punto di vista fenotipico la nostra paziente mostra caratteristiche in comune con i casi descritti in letteratura in associazione a mutazioni di TBC1D24, in particolare con i casi descritti di FIME con disabilità intellettiva, atassia, crisi focali, mioclonie e buona risposta ai farmaci antiepilettici. Allo stesso tempo mostra delle caratteristiche specifiche non chiaramente descritte in letteratura, in particolare un disturbo del movimento invalidante caratterizzato da mioclono d'azione multidistrettuale. Se fosse confermata la rilevanza eziopatogenetica della mutazione si potrebbe ipotizzare che l'ampio, seppur riconoscibile, spettro clinico nei pazienti con mutazioni di TBC1D24 possa essere almeno in parte spiegato dal tipo e dalla sede della mutazione.

## Bibliografia

1. Rehman AU, Santos-Cortez RLP, Morell RJ, et al. Mutations in TBC1D24, a gene associated with epilepsy, also cause nonsyndromic deafness DFNB86. *Am J Hum Genet* 2014;94(1):144-52. doi:10.1016/j.ajhg.2013.12.004.
2. Falace A, Buhler E, Fadda M, et al. TBC1D24 regulates neuronal migration and maturation through modulation of the ARF6-dependent pathway. *Proc Natl Acad Sci U S A* 2014;111(6):2337-42. doi:10.1073/pnas.1316294111.
3. Zhang L, Hu L, Chai Y, Pang X, Yang T, Wu H. A dominant mutation in the stereocilia-expressing gene TBC1D24 is a probable cause for nonsyndromic hearing impairment. *Hum Mutat* 2014;35(7):814-8. doi:10.1002/humu.22558.
4. Guven A, Tolun A. TBC1D24 truncating mutation resulting in severe neurodegeneration. *J Med Genet* 2013;50(5):199-202. doi:10.1136/jmedgenet-2012-101313.
5. Milh M, Falace A, Villeneuve N, et al. Novel Compound Heterozygous Mutations in TBC1D24 Cause Familial Malignant Migrating Partial Seizures of Infancy. *Hum Mutat* 2013;34(6):869-872. doi:10.1002/humu.22318.
6. Campeau PM, Kasparaviciute D, Lu JT, et al. The genetic basis of DOORS syndrome: An exome-sequencing study. *Lancet Neurol* 2014;13(1):44-58. doi:10.1016/S1474-4422(13)70265-5.
7. Strazauskas BG, Neubauer D, Paro Panjan D, Wrzitek K. Early-onset epileptic encephalopathy with hearing loss in two siblings with TBC1D24 recessive mutations. *Eur J Paediatr Neurol* 2015;19(2):251-6. doi:10.1016/j.ejpn.2014.12.011.
8. Corbett MA, Bahlo M, Jolly L, et al. A focal epilepsy and intellectual disability syndrome is due to a mutation in TBC1D24. *Am J Hum Genet* 2010;87(3):371-375. doi:10.1016/j.ajhg.2010.08.001.
9. Poulat A-L, Ville D, de Bellescize J, et al. Homozygous TBC1D24 mutation in two siblings with familial infantile myoclonic epilepsy (FIME) and moderate intellectual disability. *Epilepsy Res* 2015;111:72-7. doi:10.1016/j.eplepsyres.2015.01.008.
10. De Falco FA, Majello L, Santangelo R, Stabile M, Bricarelli FD, Zaza F. Familial infantile myoclonic epilepsy: Clinical features in a large kindred with autosomal recessive inheritance. *Epilepsia* 2001;42(12):1541-1548. doi:10.1046/j.1528-1572.01126.701.

Acknowledgement  
The authors thank the association "AREF onlus" for its support.

