



# Epilessia o disturbo comportamentale in sonno REM, questo è il problema



D. Arnaldi<sup>1</sup>, F. Fama<sup>1,2</sup>, F. Nobili<sup>1,2</sup>.

1) Clinica Neurologica (DINO), Università di Genova; 2) IRCCS AOU San Martino-IST, Genova, IT.

- Le parasonnie, in particolare il disturbo comportamentale in sonno REM (RBD), possono coesistere con l'epilessia, specialmente nei pazienti anziani. I soggetti con RBD possono inoltre presentare anomalie EEG epilettiformi, ponendo il rischio di incorrere in diagnosi errate.
- Vengono presentati 3 pazienti che accedono al nostro ambulatorio per l'epilessia ed i disturbi del sonno per una storia di episodi parossistici in sonno, in precedenza trattati con scarso beneficio con farmaci antiepilettici.

## Paziente 1. Donna, 74 anni.

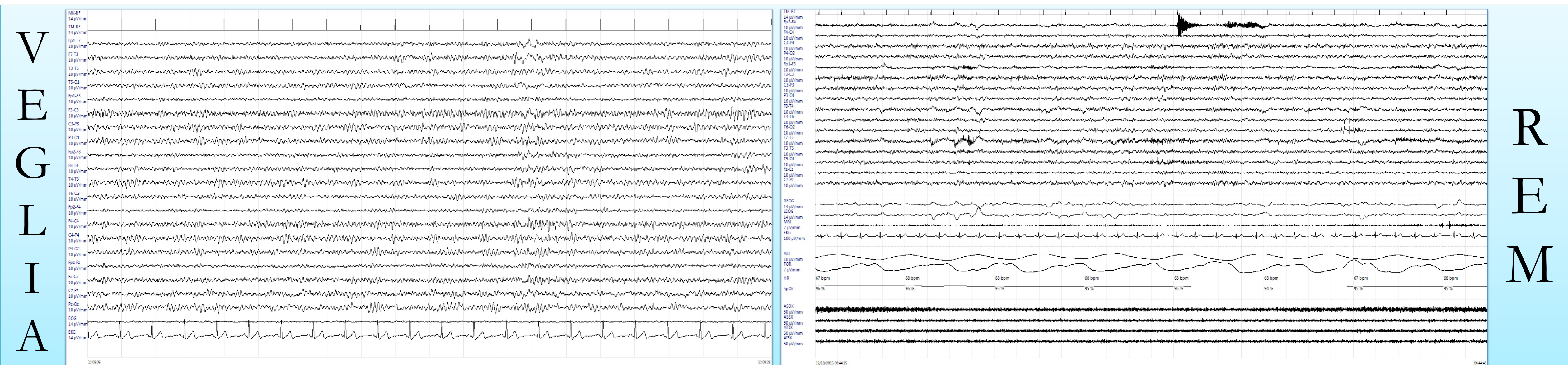
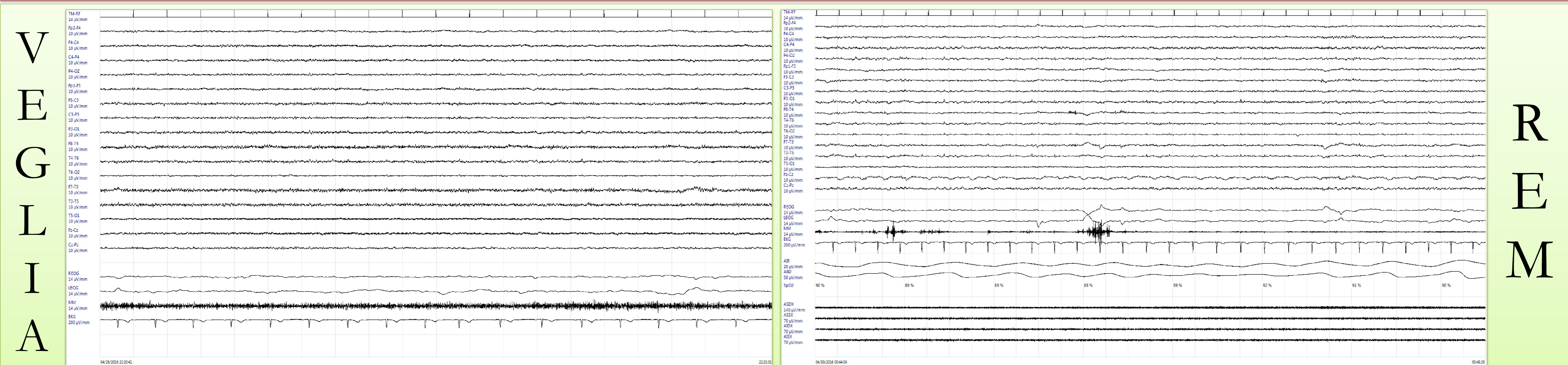
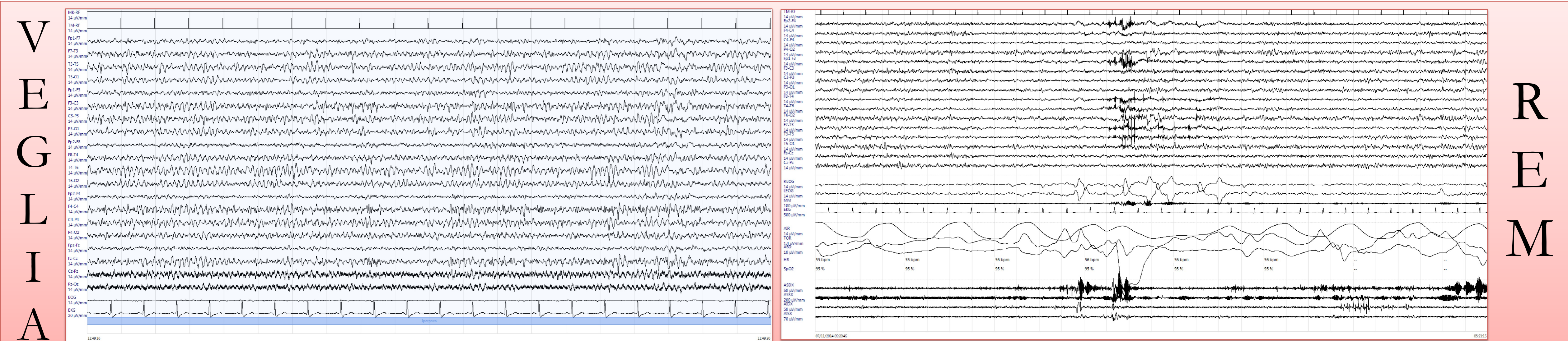
- All'età di 54 anni, accesso in PS per episodio parossistico in sonno notturno: *vocalizzo inintelligibile e movimenti ai 4 arti*
- Riferiva altri episodi simili in passato, non riferiva sogni con **contenuto di aggressività**
- EEG (solo referto): anomalie discrete, diffuse
- Iniziava terapia con Primidone 250 mg x 2 con scarso controllo degli episodi

## Paziente 2. Uomo, 77 anni.

- All'età di 71 anni, accesso in PS per episodio parossistico in sonno notturno: *movimenti ai 4 arti, enuresi, non morsus, lenta ripresa della coscienza*
- Riferiva altri episodi motori in sonno notturno in passato, rari sogni con **contenuto di aggressività**
- EEG riferito nella norma
- Iniziava terapia con Acido Valproico 500 mg x 2 con scarso controllo degli episodi. Il MMG inserisce in terapia **Melatonina** per insonnia e migliorano gli episodi parossistici notturni.

## Paziente 3. Uomo, 73 anni.

- All'età di 70 anni, episodio parossistico in veglia: *perdita di coscienza preavvertita da malessere aspecifico e seguita da movimenti ai 4 arti. Astenia dopo l'episodio.*
- Riferiva episodi parossistici in sonno notturno da circa 1 anno: *“sembra piangere; stringe i denti; irrigidisce e/o muove gli arti”*.
- Non riferiva sogni con **contenuto di aggressività**
- EEG (solo referto) anomalie discrete, diffuse
- Iniziava terapia con Phenobarbital 100mg con scarso controllo degli episodi notturni. Non più riferite perdite di coscienza



- La Polisonnografia (PSG) ha confermato la presenza di RBD nei tre pazienti. La terapia antiepilettica è stata gradualmente sospesa ed è stato iniziato trattamento con melatonina, con buon controllo degli episodi in tutti i pazienti.
- Episodi motori parossistici in sonno, anche in assenza di contenuto onirico di aggressività, possono configurare un RBD e sono a rischio di incorrere in diagnosi clinica (erronea diagnosi di epilessia). Gli episodi notturni di dubbia natura devono essere registrati con PSG.